

# Störungen Konstitutiv Dominanter Funktionen (KDF) - FaceFormer® Therapie

Datum Diagnosestellung \_\_\_\_\_

## Persönliche Daten Patient/in

Name \_\_\_\_\_ ID \_\_\_\_\_

Geburtsdatum \_\_\_\_\_ Alter \_\_\_\_\_

### Ethnische Zugehörigkeit

(falls relevant für Krankheitsprävalenz oder -behandlung) \_\_\_\_\_

## Kontakt

Anschrift \_\_\_\_\_

E-Mail \_\_\_\_\_ Telefon \_\_\_\_\_

## Medizinische Grunddaten

Geschlecht    m                      w                      d

Größe \_\_\_\_\_ cm                      Gewicht \_\_\_\_\_ kg                      BMI \_\_\_\_\_

Vorerkrankungen 

--

Aktuelle Medikation 

--

## Diagnoseinformationen

Primäre Diagnose 

--

## Verantwortliche/r Behandler/in:

Name \_\_\_\_\_ Qualifikation \_\_\_\_\_

\_\_\_\_\_  
Unterschrift

## Diagnose

### Quantitative Symptomerfassung

#### Orientierung Cranio Cervicales Funktions-Modell (CCFM)

Die Diagnostik folgt dem Prinzip eines Screening-Verfahrens: Es werden ausgewählte Merkmale beurteilt, um vorhandene Dysfunktionen in den Konstitutiv Dominanten Funktionen zu erfassen oder auszuschließen. Basierend auf der Häufigkeit ihres Auftretens wird die Notwendigkeit der FaceFormer Therapie beurteilt.

Die in den Segmenten 1-9 aufgeführten Merkmale sind eine repräsentative Selektion von markanten Symptomen, die durch ihre Prägnanz ein intuitives Detektieren von Konstitutiv Dominanten Funktionsstörungen ermöglichen.

Das Screening liefert keine detaillierten Informationen zur Ausprägung der bestehenden Dysfunktionen oder zu spezifischen Krankheitsbezügen.

Das Screening dient auch zur Verlaufsdiagnostik.

Konstitutiv-Dominante Funktionen und ihre Auswirkungen beeinflussen den Zustand von Gesundheit und Krankheit im gesamten Körper. Die Störungen müssen grundsätzlich behandelt werden, unabhängig von der jeweiligen Krankheit oder den vorherrschenden Symptomen.

### 1. Oro-Vestibuläres Segment

- 1.1. Rissige Lippen, Zahnabdrücke an den Lippen (Bild 1) .....
- 1.2. Obere oder unter Lippe erscheint wulstig, dicker als die andere (Bild 2) .....
- 1.3. Mundschluss teilweise, leichte Anstrengung notwendig, gelegentlich offener Mund.....
- 1.4. Ständige Mundöffnung, erhebliche Schwierigkeiten oder Unfähigkeit zum Mundschluss (Bild 3).....
- 1.5. Zunge liegt unten im Mund (Bild 4) .....
- 1.6. Eindrücke an den Zungenrändern (Bild 5 und 6) .....
- 1.7. Zunge hat flächigen oder punktuellen Belag (Bild 7).....
- 1.8. Gaumen schmal und hoch ausgebildet (Bild 8) .....
- 1.9. Seitliche Verschiebung des Unterkiefers (Kreuzbiss)(Bild 9) .....
- 1.10. Rück- oder Vorverlagerung des Unterkiefers (Bild 10 und 11).....
- 1.11. Zahnfehlstellungen im Ober oder Unterkiefer (Bilder 12-15) .....

Anzahl Punkte:

### 2. Naso-pharyngeales Segment

- 2.1. Nach oben gerichtet Nasenspitze (upturned Nose)(Bild 16 und 17).....
- 2.2. Kleine, enge Nasenlöcher (Bild 18).....
- 2.3. Fehlende oder schlechte Nasenatmung (Bild 19).....

2.4. **FaceFormer AirFlip Test** (Bild 20 und 21) .....

Mit und ohne FaceFormer durchführbar. Mit FaceFormer wird der Lippenkeil des FF zusammengepresst!

Nasenflügel mit zwei Fingern zusammendrücken (Mund ist geschlossen). Gegen diesen Verschluss Luft die vorhandene Luft dem Nasen-/Rachenraum drücken (wie beim Ausatmen durch die Nase). Der Verschluss der Nase wird weiter beibehalten und trotz Nasenverschluss wird kräftiges Einatmen versucht (soll aber durch den Verschluss verhindert werden).

Bei dem AirFlip Test gelangt die Luft zunächst spürbar ins Mittelohr und wird bei der Einatmungsbemühung wieder herausgezogen.

Normaler Verlauf: Es werden der Luftstrom zum Mittelohr und aus dem Mittelohr heraus sowie die Trommelfellbewegungen in zwei Richtungen gespürt.

Luftstrom und Trommelfellbewegungen werden nicht gespürt.

2.5. Nur einseitige Funktion des - AirFlip .....

Anzahl Punkte:

### 3. Oro-pharyngeales Segment

3.1. Nicht gestillt worden (Bild 22) .....

3.2. Ablagerung von weißem zähem Speichel im Mund oder Rachen .....

3.3. Übermäßig empfindlicher Würgereflex .....

3.4. Trockener Mund (Xerostomie), nächtliches Trinken .....

3.5. Nächtlicher Speichelfluss aus dem Mund .....

3.6. Unüblich kurzer oder langer weicher Gaumen (palatum molle) .....

3.7. Schräger Verlauf des Zäpfchens (Uvula) .....

3.8. Ankyloglossie (kurzes Zungenbändchen) (Bild 23 und 24) .....

3.9. **Masseter-Muskel-Test** (Bild 25) .....

Bei dieser Untersuchungsmethode werden die Masseter-Muskeln, welche wesentlich am Kauvorgang beteiligt sind, während des Schluckens ertastet. Dazu werden Zeige- und Mittelfinger an die hinteren Wangenpartien, direkt am Unterkieferwinkel, angelegt. Dies ermöglicht das Spüren der Muskeltätigkeit des M. masseter während des Schluckakts. Eine normale Reaktion zeigt sich in einer kurzen, deutlichen Muskelkontraktion, die auf einen funktionsgerechten Schluckvorgang hinweist. Bei Ausbleiben dieser Kontraktion liegen Orale Dysfunktionen und wahrscheinlich Dysgnathie vor. Spannen sich die Muskeln, aber mit unterschiedlichen Kontraktionsstärken auf beiden Gesichtsseiten, weist dies auf eine Dysgnathie hin.

3.10. **Mentalis-Muskel-Test** (Bild 26) .....

Der Test gibt diagnostische Hinweise bei der Evaluierung untypischer Funktionsabläufe im Mund- und Rachenraum - **Orale Dysfunktionen**. Eine genaue visuelle Bewertung des Mentalis-Muskels am Kinn wird während des Schluckvorgangs durchgeführt. Im Zustand normaler Funktion bleibt der Mentalis-Muskel entspannt, wenn eine Person schluckt.

Eine Anspannung des Muskels deutet auf **Orale Dysfunktionen** hin. Die Diagnose kann sich auf folgende Merkmale ausrichten:

- Veränderte Hauttextur: Die Haut über dem Muskel zeigt bei Kontraktion eine erkennbare Veränderung, oftmals eine gestichelte Textur, die umgangssprachlich auch als „Nadelkissenkinn“ beschrieben wird (Bild 27).
- Anspannung und Vorwölbung des Kinns
- Kinnsitzenphänomen: Bewegung der Kinnsitze, die sich leicht nach vorne schiebt
- Veränderte Unterlippenposition: Aufwärtsbewegung der Unterlippe

Anzahl Punkte:

#### 4. Oro-hyoidales Segment

- 4.1. Kaum spürbare Kehlkopfbewegung nach oben und unten (vorsichtig abfühlen) .....
- 4.2. Doppelkinn (Bild 28) .....
- 4.3. Halsasymmetrie, erkennbar im Bereich des Kehlkopfes .....

Anzahl Punkte:

#### 5. Konstitutiv Dominante Funktionen Atmung

- 5.1. Mundatmung .....
- 5.2. Starke Geräusche beim Einatmen durch die Nase .....
- 5.3. Einsetzende Mundatmung nach kurzer Belastung (beim Gehen, Treppensteigen) .....
- 5.4. Hochziehen der Schultern beim Atmen .....
- 5.5. Starke Auf- und Abbewegung des Brustkorbs im Vergleich zum Bauch .....
- 5.6. Nasenflügelziehen sich beim Einatmen zusammen .....
- 5.7. Nasenverstopfung .....

Anzahl Punkte:

#### 6. Konstitutiv Dominante Funktionen Schlucken

- 6.1. Keine Spannung der Massetermuskeln spürbar .....
- 6.2. Erkennbare Spannung Mentalismuskel, Nadelkissenkinn .....
- 6.3. Kopfvorschub beim Schlucken .....

Anzahl Punkte:

**7. Konstitutiv Dominante Funktionen Kopfbalance**

- 7.1. Kopf ist nach hinten gekippt .....
- 7.2. Steifer Nacken mit Kopfvorschub .....
- 7.3. Kopf rechts oder links zur Seite geneigt.....
- 7.4. Kopf richtet sich gekippt zur Brust.....
- 7.5. Stark ausgeprägte Lordose Nackenregion (Bild 29 D).....
- 7.6. Stark ausgeprägte Lordose Lendenbereich (Hohlkreuz)(Bild 29 C) .....
- 7.7. Rundrücken (Hyperkyphose)(Bild 29 B) .....

Anzahl Punkte:

**8. Sprachliche Artikulation**

- 8.1. Verwaschene Sprache .....
- 8.2. Fehlerhafte S-Lautbildung .....

Anzahl Punkte:

**9. Erkrankungen – Cranio Cervicales Dysfunktions Syndrom (CCDS).**

- 9.1. Atemwegserkrankung (Asthma, COPD).....
- 9.2. Entzündungen (Nase, Nasennebenhöhlen, Ohren) .....
- 9.3. Schnarchen, Schlafapnoe .....
- 9.4. Fehlstellung Kiefergelenke, TMD bzw. CMD .....
- 9.5. Zahnfehlstellungen .....
- 9.6. Hals- Nackenschmerzen .....
- 9.7. Rückenschmerzen .....
- 9.8. Kopfschmerzen, Migräne .....
- 9.9. Hörprobleme, Tinnitus, Hörsturz.....
- 9.10. Gleichgewichtsstörungen Schwindel, Menière-Krankheit.....
- 9.11. Karies, Mundtrockenheit.....
- 9.12. Schluckstörungen (Dysphagie), auch häufiges Verschlucken .....
- 9.13. Reflux .....
- 9.14. Stoffwechselstörungen .....

Anzahl Punkte:

### Auswertung

Jede Aussage, die zutrifft, wird angekreuzt. Jedes Kreuz ist ein Punkt. Die Punkte werden zusammengezählt und die Anzahl unter dem je-weiligen Segment eingetragen. Die Anzahl der Gesamtpunkte aus den Kategorien 1-8 werden mit den Angaben in der Wahrscheinlichkeitsliste abgeglichen.

#### Gesamtanzahl Punkte

Abschnitt 1 - 8:

Abschnitt 9:

Die in Abschnitt 9. ausgewählten Erkrankungen werden aufgrund ihrer Prävalenz bei gestörten KDF als charakteristische Marker herangezogen. Das Zusammenkommen mehrerer dieser Krankheitssymptome definieren wir als **Cranio-Cervicales Dysfunktions-Syndrom (CCDS)**.

**Bei Überschreitung von 2 Punkten im Abschnitt 9. besteht ein Cranio-Cervicales Dysfunktions-Syndrom.**

**Cranio Cervicalen Dysfunktions Syndroms (CCDS) liegt vor.**

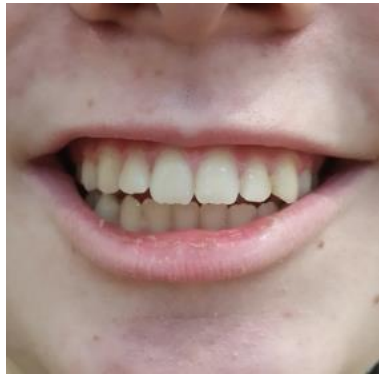---

### Risikobewertung nach Stufen

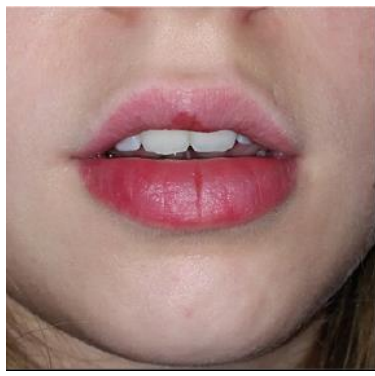#### Gesamtpunktzahl aus Bereich 1 - 8

<b>1. Stufe</b>	<b>1 - 2 Punkte</b>	Sehr geringe Wahrscheinlichkeit In den meisten Fällen tritt hier keine Störung auf. FaceFormer Therapie sinnvoll.
<b>2. Stufe</b>	<b>3 - 4 Punkte</b>	Geringe Wahrscheinlichkeit Unterdurchschnittliche Chance, dass eine Funktionsstörung besteht. FaceFormer Therapie empfohlen.
<b>3. Stufe</b>	<b>5 - 6 Punkte</b>	Mittlere Wahrscheinlichkeit 50-50-Chance einer Störung. FaceFormer Therapie erforderlich.
<b>4. Stufe</b>	<b>7 - 8 Punkte</b>	Es ist es wahrscheinlicher, dass eine Funktionsstörung vorliegt, als dass keine vorliegt. FaceFormer Training erforderlich.
<b>5. Stufe</b>	<b>ab 9 Punkte</b>	Sehr hohe Wahrscheinlichkeit, dass eine gestörte Funktion vorliegt. FaceFormer Therapie erforderlich.

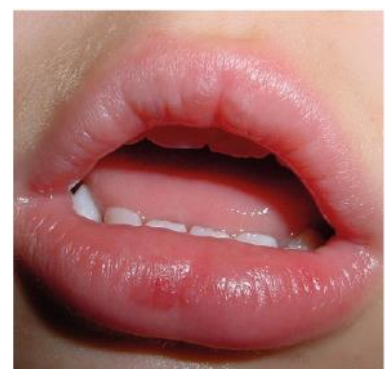Bilder zum CCDS Diagnoseschlüssel



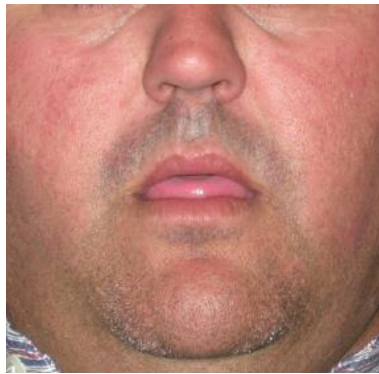1 Rissige Lippen



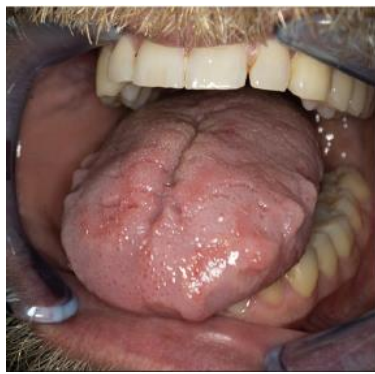2 Wulstige Lippen



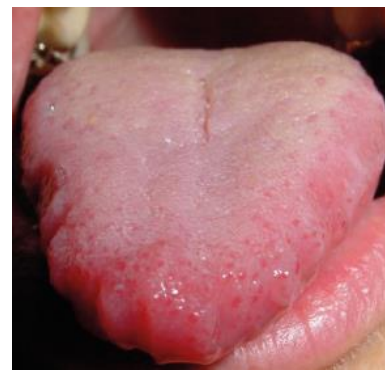3 Ständige Mundöffnung



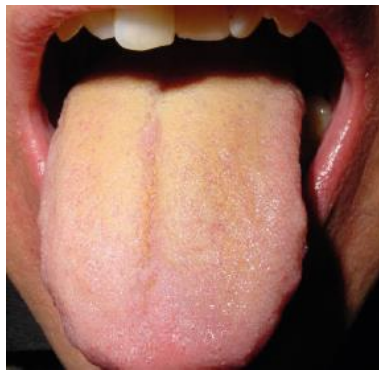4 Kaudale Zungenlage



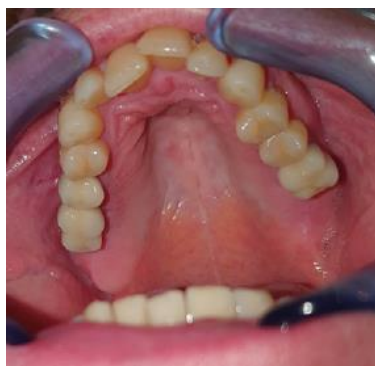5 Eindrücke an Zungenrändern



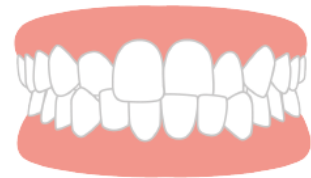
6 Eindrücke an Zungenrändern



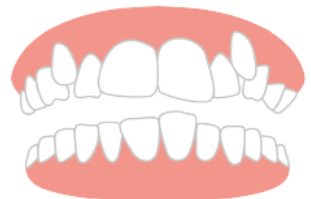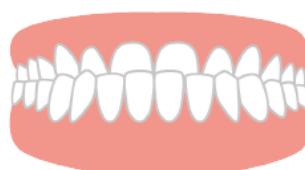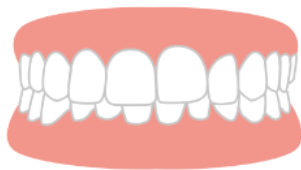7 Zunge mit Belag



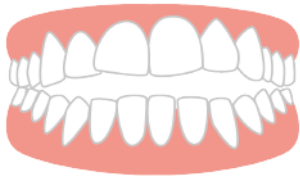8 Hoher Gaumen



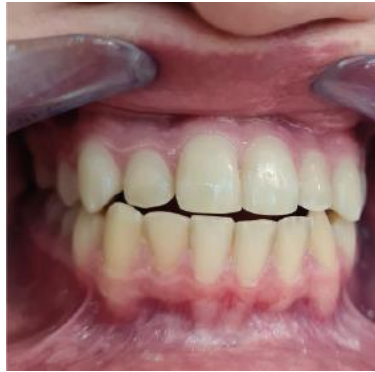9 Kreuzbiss



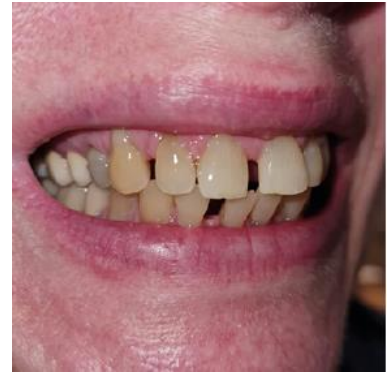10 Überbiss



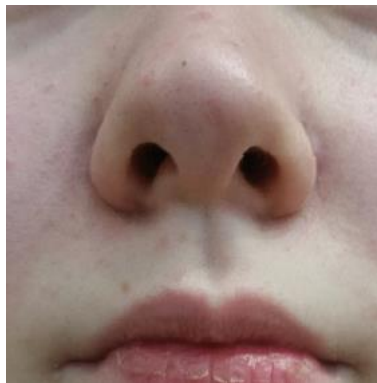11 Unterbiss



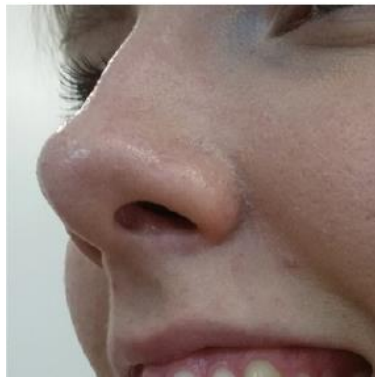
12 Engstand



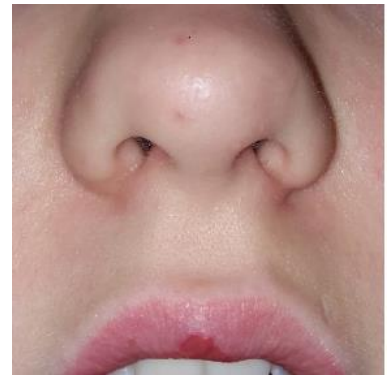13 Offener Biss



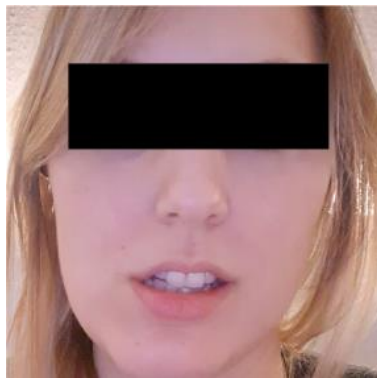14 Offener Biss



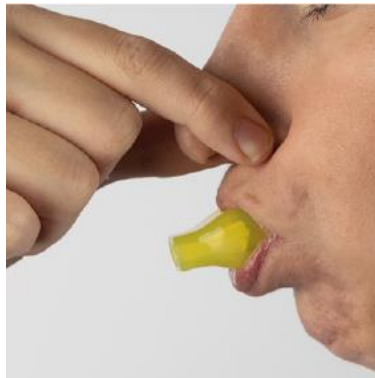15 Lückiger Biss



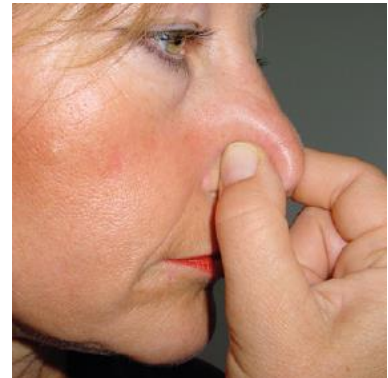
16 Upturned nose



17 Upturned nose



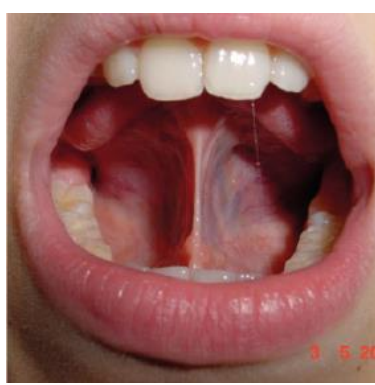18 Kleine Nasenöffnungen



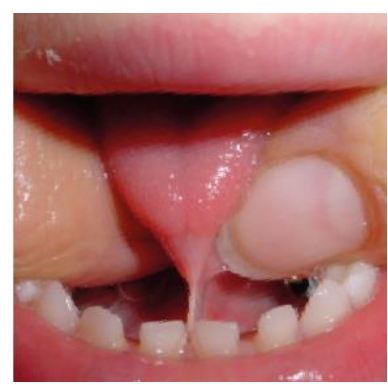19 Mundatmung



20 AirFlip Test mit FaceFormer



21 AirFlip Test ohne FaceFormer

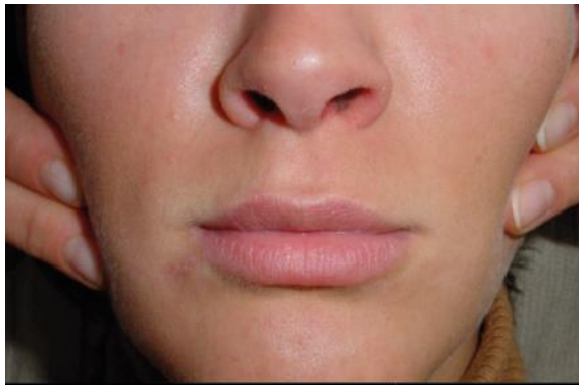



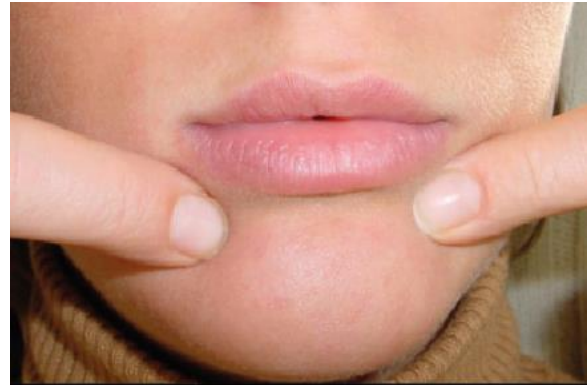22 Nicht gestillt

23 Ankyloglossie – Zungenbändchen kurz

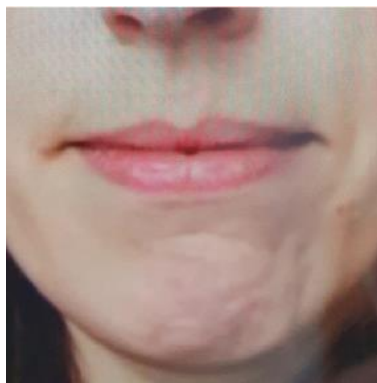
24 Ankyloglossie – Zungenbändchen kurz



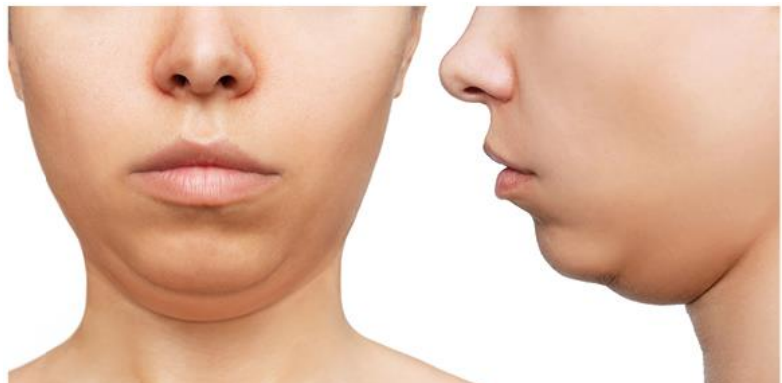25 Massetermuskel-Test



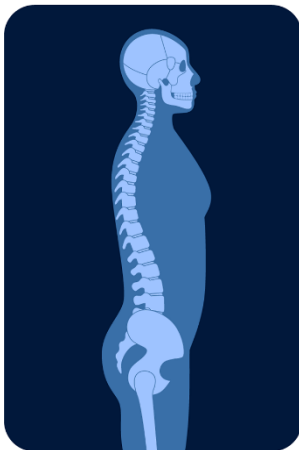26 Mentalismusmuskel-Test



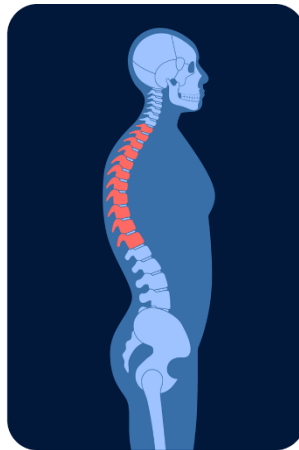
27 Nadelkissen-Kinn



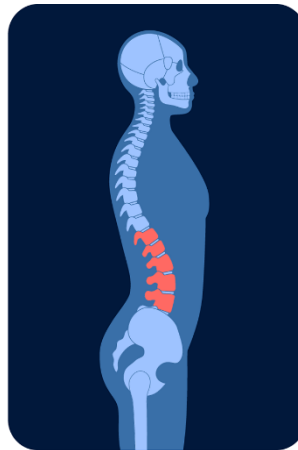28 Doppelkinn



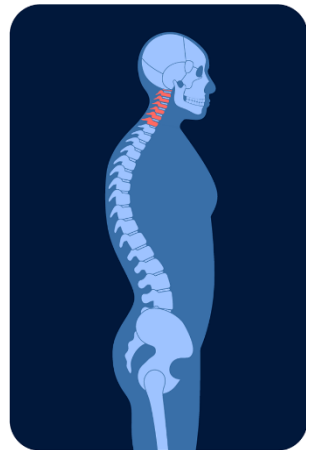A normale  
Wirbelsäule



B Hyperkyphose  
(Rundrücken)



C Lenden-Lordose  
(Hohlkreuz)



D ausgeprägte  
Hals-Lordose

29 Kopfbalance und Körperhaltung